



THE INTERNATIONAL MOUNTAINEERING AND CLIMBING FEDERATION
UNION INTERNATIONALE DES ASSOCIATIONS D'ALPINISME

Office: Monbijoustrasse 61 • Postfach
CH-3000 Berne 23 • SWITZERLAND
Tel.: +41 (0)31 3701828 • Fax: +41 (0)31 3701838
e-mail: office@uiaa.ch

NORME UFFICIALI

della

COMMISSIONE MEDICA UIAA

VOL: 20

Problemi oculari in corso di spedizione

**Rivolto a medici, persone non-medico interessate e
operatori di trekking/spedizioni**

D.S.Morris, S.Mella, D.Depla
2010

Traduzione di Enrico Donegani
2013

1 Introduzione

La perdita della vista in ambiente difficile e selvaggio è un problema potenzialmente fatale. Innanzitutto essa può essere la spia di una più grave malattia sistemica e secondariamente la persona può perdere la propria autonomia e la capacità di reagire di fronte al pericolo.

Gli argomenti trattati in questa pubblicazione rientrano in generale in due categorie di problematiche, quelle tipiche dell'ambiente dell'alta quota e quelle che possono capitare ovunque ma che richiedono il trattamento qualora le cure oftalmologiche classiche non siano disponibili. Lo scopo è quello di fornire consigli pratici per come trattare semplici problemi oculari e anche per come riconoscere i segnali di allarme per l'evacuazione rapida del malato.

In linea con tutti gli aspetti della medicina in ambiente impervio e selvaggio, anche in questo caso la preparazione e la prevenzione risultano essenziali per evitare problemi oculari in montagna. Questo lavoro è rivolto ai medici, alle persone non-medico interessate e agli operatori-organizzatori di trekking quale guida pratica per il trattamento e la prevenzione dei problemi oculari in corso di una spedizione.

2 Preparazione della spedizione

2.1 *Valutazione medica prima della partenza*

Il medico responsabile della spedizione deve essere a conoscenza di tutte le condizioni pre-esistenti oculari o più generalmente mediche che potrebbero successivamente andare incontro a complicanze oculari. In conseguenza, le sottostanti domande devono far parte della valutazione medica pre-spedizione:

- Porti le lenti a contatto?
 - Se sì, di che tipo? (morbide/rigide, mensili/giornaliere)
- Hai mai subito trattamenti medici per un qualunque problema agli occhi?
- Sei mai stato sottoposto a trattamento laser o altro tipo di chirurgia oculare?
 - Se sì, che tipo di chirurgia?
- Qualcuno nella tua famiglia soffre di glaucoma o altra patologia oculare?
- Sei diabetico?

2.2 *Condizioni oculari pre-esistenti*

L'unica condizione oculare che controindica la salita in alta quota e addirittura un viaggio aereo è l'immediato periodo post-operatorio, dopo l'uso di gas intraoculare in corso di chirurgia retinica, poiché esso può espandersi e causare l'occlusione dell'arteria retinica centrale (Polke et al, 2002). In corso di spedizione, per molte malattie oculari croniche si de-

vono prendere invece altre precauzioni, senza dimenticare l'assunzione regolare dei medicinali.

2.2.1 Visione monoculare

Le persone con capacità visiva da parte di un solo occhio devono prendere particolari protezioni per proteggere l'occhio sano sia dal sole sia dagli oggetti pericolosi (sabbia, ghiaccio, rocce). E' quindi raccomandabile adottare particolari occhiali in policarbonato durante ogni attività nel corso della quali oggetti volanti possano ferire l'occhio.

2.2.2 Problemi di rifrazione

Gli errori di rifrazione possono essere corretti con occhiali, lenti a contatto o perfino con un pezzo di cartone con un buchino al centro. Quale regola generale, il modo migliore per prevenire danni durante una spedizione è quello di usare lo stesso sistema di correzione usato a casa e non cambiare improvvisamente, per esempio, dall'uso di occhiali a quello di lenti a contatto permanenti. Nel caso uno abbia gli occhiali, si porti con sé uno paio di riserva e si faccia costruire con la prescrizione medica un paio da sole o da ghiacciaio. Il problema delle lenti a contatto e della chirurgia per la rifrazione sono trattati oltre (vedi sezioni 6.0 e 7.0)

2.2.3 Chirurgia per la cataratta

Non sono previste precauzioni particolari per le persone che, portando lenti intraoculari a seguito di chirurgia per la cataratta o lenti chiare ad estrazione, vogliono salire in alta quota. Sebbene non siano stati condotti studi particolari per confermare ciò, esistono numerosi esempi che lo confermano da parte di alpinisti, aviatori e perfino astronauti!

2.2.4 Glaucoma

Le persone che instillano gocce oculari per ridurre la pressione intraoculare (IOP) devono continuare normalmente a metterle. Esiste un rischio teorico di un danno ipossico del nervo ottico ad alta quota che potrebbe peggiorare il glaucoma, per cui è meglio consultare il proprio oculista prima di partire. L'uso dell'acetazolamide (Diamox®) può risultare utile per il suo duplice effetto di prevenzione del mal di montagna acuto e di riduzione della IOP. L'attività fisica stessa aiuta a ridurre la IOP.

2.2.5 Diabete

Non esistono evidenze cliniche che l'alta quota causi o peggiori la retinopatia diabetica (Leal et al). Le persone diabetiche non sembrano avere un rischio maggiore di sviluppare una retinopatia in alta quota. In ogni caso esse devono controllare rigidamente i loro valori glicemici e acclimatarsi correttamente per evitare le possibili complicanze sistemiche od oculari. E' anche utile sottoporsi ad un accurato esame degli occhi 6 mesi prima della partenza di ogni spedizione, in modo che si possa attuare completamente un eventuale trattamento medico richiesto.

2.2.6 Chirurgia retinica

Come detto precedentemente, se una persona è stata sottoposta da poco a chirurgia retinica con immissione di gas intra-oculare, essa non deve recarsi in un qualunque ambiente in cui avvengano cambiamenti della pressione atmosferica, compresi i viaggi aerei o la salita in quota.

Esistono prove che l'alta quota può causare il distacco retinico in soggetti suscettibili (Morris et al, 2007), ma una volta che il distacco sia stato riparato con successo, non esistono più rischi che ciò possa accadere.

3 Cecità nivale

La cecità nivale (oftalmia nivalis o cheratocongiuntivite attinica) è causata dall'esposizione non protetta della cornea e della congiuntiva ai raggi UV, soprattutto i raggi UV-B. La cecità nivale rappresenta quindi l'ustione solare dell'occhio e può essere estremamente dolorosa. Come per le scottature solari esiste un periodo tra l'esposizione e l'esordio dei sintomi, così quando il paziente si rende conto di avere la cecità il danno è ormai fatto. I sintomi possono anche manifestarsi la notte successiva ad una luminosa giornata sulla neve.

La cecità nivale è più frequente alle quote più elevate perché l'aria è più sottile e gli UV penetrano maggiormente l'atmosfera. Durante la salita, l'esposizione agli UV aumenta del 4% ogni 300 metri di quota. Inoltre la neve riflette l'80% della luce UV, aumentando così enormemente la possibilità di cecità nivale (WHO, 1992). Su un ghiacciaio in alta quota sono sufficienti pochi minuti di esposizione non protetta per essere colpiti dalla cecità nivale.

La cecità nivale è caratterizzata da occhi arrossati, dolenti con fotofobia (avversione alla luce): molte persone non riescono a tenere aperti gli occhi. La congiuntiva è rossa dove è stata esposta alla luce e la cornea mostra colorazione puntiforme con le gocce di fluoresceina. Il trattamento si basa sul raffreddamento topico (es. con compresse umide fredde), pomata antibiotica (cloramfenicolo), gocce ciclopegiche per alleviare il dolore causato dallo spasmo ciliare (collirio al ciclopentolato), riposo evitando la luce. La guarigione avviene generalmente nel corso delle 24 ore successive, facendo attenzione alle infezioni poiché la cecità nivale lascia l'occhio maggiormente vulnerabile. I colliri anestetici locali aumentano il rischio di infezione e vanno usati solo per consentire l'esame dell'occhio o per consentire l'evacuazione rapida del paziente da una posizione pericolosa. Durante la prima notte, una medicazione grassa con copertura dell'occhio può dare sollievo e la somministrazione di farmaci antinfiammatori non-steroidi può essere utile per alleviare il dolore oculare. E' semplice evitare la cecità nivale, utilizzando occhiali da sole in grado di bloccare completamente il passaggio degli UV, di buona qualità (CE/EN classe di protezione 3 o 4 con protezione UV 100%) con le protezioni laterali oppure occhiali da ghiacciaio. Gli occhiali devono essere indossati sempre quando esposti sulla neve, soprattutto se in altitudine. In emergenza, gli occhiali da sole possono essere fabbricati con due pezzi di cortecchia o di cartone con un piccolo foro al centro e legati dietro il capo.

Anche i portatori sono altrettanto suscettibili alla cecità nivale, quindi non dimenticarsi di fornire loro adeguati occhiali da sole. Noi plaudiamo alle iniziative delle organizzazioni a favore del benessere dei portatori che incoraggiano i capi spedizioni a fornire loro la protezione per gli occhi.

4 Retinopatia d'alta quota

La retinopatia d'alta quota (HAR) rappresenta una risposta patologica della retina all'ipossia dell'alta quota e fu descritta per la prima volta nel 1969 (Shing et al.). La lesione più comune è rappresentata da piccole emorragie a fiamma nella retina, ma si possono anche riscontrare edema della papilla, puntini e macchie, emorragie pre-retiniche e nel vitreo. Sebbene l'HAR sia generalmente asintomatica, se un'emorragia colpisce la macula la visione può risultare compromessa.

Vecchi studi hanno dimostrato che l'HAR può avere una prevalenza dal 3.8 all'90.5%, con un'eguale preponderanza tra uomini e donne (Clark e Duff, Wiedman e Tabin). In ogni caso risulta che circa un quarto delle persone che salgono a moderate quote in Himalaya sono colpite dall'HAR in forma asintomatica. La fisiopatologia dell'HAR è sconosciuta ma le quote più alte, la velocità di salita e lo sforzo sembrano essere fattori di rischio (Morris et al). Esiste solo evidenza aneddotica che suggerisce una relazione tra l'HAR , il mal di montagna acuto (AMS), l'edema cerebrale d'alta quota (HACE) e l'edema polmonare d'alta quota (HAPE). In ogni caso le alterazioni vascolari della retina possono essere un segnale di alterazioni analoghe in altri organi e non vanno prese sotto-gamba. L'edema della papilla può indicare una fase precoce di HACE, così la sua evoluzione dovrebbe essere monitorata nel modo suggerito oltre.

4.1 Sistema di gradazione dell' HAR

Proponiamo di seguito il sistema di gradazione dell'HAR, denominato VHD, che può essere applicato da qualunque medico fornito di un oftalmoscopio: in ciascun occhio individualmente vanno esaminati tre aspetti dell'HAR, la visione (V), le emorragie (H) e l'edema della papilla ottica (D).

4.1.1 Visione

- V0 visione normale , non interessata
- V1 visione ridotta (in qualunque aspetto: acuità, contrasto, visione del colore)
- V2 perdita completa della visione

4.1.2 Emorragie

- H0 assenza di emorragie, ma vasi retinici tortuosi e ingorgati
- H1 da una a tre emorragie retiniche nell'area totale
- H2 quattro o più emorragie retiniche nell'area, presenza di macule o emorragie del vitreo

4.1.3 Papilla ottica

- D0 papilla ottica normale
- D1 edema lieve della papilla
- D2 papilledema evidente

4.2 *Trattamento dell'HAR*

I pazienti con V1, H2 o D1 non devono salire oltre e devono essere controllati per la comparsa di segni o sintomi di perdita della vista, di AMS, HACE o HAPE.

I pazienti con V2 o D2 devono scendere di almeno 300 metri respirando ossigeno, fino alla risoluzione dei problemi e devono essere controllati strettamente, trattando aggressivamente ogni inizio di AMS, HACE o HAPE, per evitare conseguenze potenzialmente fatali.

Come con qualunque malattia d'alta quota, ogni paziente deve essere trattato individualmente in funzione dei suoi disturbi, valutando la necessità di una prudente evacuazione.

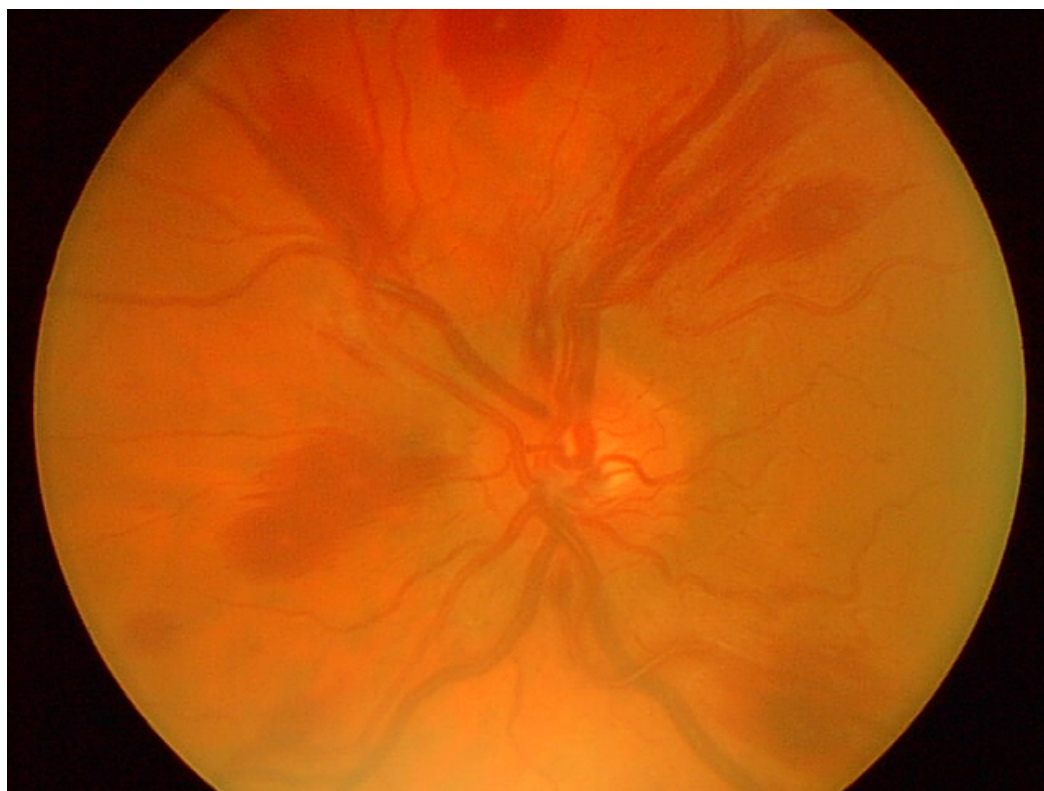


Fig.1: retinopia d'alta quota a 5400 m.

Assenza di modificazione della visione, ma diffuse emorragie e lieve edema della papilla. Grado V0-H2-D1 usando lo schema precedente. Il paziente presentava anche grave quadro di AMS ed è disceso di 500 m per tre giorni, prima di completare senza problemi la salita a 7400 m.

5 Perdita della visione

5.1 *Perdita della visione dolorosa*

La perdita della visione dolorosa è un grosso problema per il medico di spedizione. Si deve eseguire un esame oculare completo ed è importante accertarsi se il paziente ha già avuto precedenti problemi oculari. Se esiste una causa, essa va trattata, comunque vi è poco tempo a disposizione per l'evacuazione del paziente e per l'intervento di uno specialista oftalmologo. Le cause possibili possono essere il glaucoma ad angolo chiuso, l'uveite, la neurite ottica, la cellulite orbitale, la cheratite batterica e la cecità nivale.

5.2 *Perdita della visione asintomatica (non dolorosa)*

La perdita della visione mono o bilaterale, anche se transitoria, deve essere presa in seria considerazione. E' necessario approfondire l'anamnesi prima di controllare la reattività pupillare e di dilatare, se possibile, la pupilla con tropicamide 1% per poter esaminare il fundus con l'oftalmoscopio. Se non si ritrovano cause, il paziente deve essere evacuato per una visita specialistica oculistica. La diagnosi differenziale va fatta con il distacco della retina, l'occlusione dell'arteria o vena retinica, l'ischemia cerebrale, l'HACE, l'HAR, la neuropatia ottica su base ischemica, l'emorragia del vitreo e l'ipertensione maligna.

6 Lenti a contatto

Le persone che portano le lenti a contatto sono a rischio del problema "dell'occhio secco" e di gravi infezioni corneali e quindi dovrebbero utilizzare lenti morbide (non più di 8 ore al giorno), con rigida condotta igienica quando si manipolano le lenti, avendo con sé una buona scorta di lenti di ricambio e di occhiali da sole per quando non si usano le lenti.

Ogni potenziale infezione, anche quella che sembra una banale congiuntivite, deve essere presa in seria considerazione: l'uso delle lenti a contatto deve essere sospeso e si deve utilizzare un collirio antibiotico ad ampio spettro (es. oflaxicina gocce ogni ora). Se non avvengono miglioramenti entro 5 giorno, il paziente deve essere evacuato.

Non ci sono motivi che sconsiglino l'uso delle lenti a contatto in alta quota (Flynn et al.) ma si deve ricordare che esse riducendo l'ossigenazione della cornea possono causare edema corneale e conseguente visione offuscata. Di preferenza noi raccomandiamo l'uso di lenti a contatto morbide giornaliere "usa e getta" che, rispetto agli altri modelli, contengono una maggior quantità di acqua, permettono una miglior trasmissione dell'ossigeno alla cornea e richiedono un maneggio più semplice senza necessità di doverle pulire, rendendo meno probabili le infezioni.

7 Chirurgia refrattiva dell'occhio e altitudine

La chirurgia refrattiva è attualmente molto popolare per le persone che praticano sport e attività ricreazionale all'aperto, potendo in questo modo evitarsi l'uso di occhiali e lenti a

contatto. Ma l'altitudine può transitoriamente influire negativamente sul risultato visivo, con possibili conseguenze fatali, come dimostrato in maniera eclatante dal dr. Beck Weathers nel corso della sua salita all'Everest nel 1996, dopo essere stato operato di cheratotomia radiale (Krakauer, 1998).

Nei soggetti operati di cheratotomia radiale (RK) (essendo state effettuate profonde incisioni radiali nella cornea) è stata riscontrata una tendenza all'ipermetropia quando soggiornano in alta quota (Mader e White). Il fenomeno è dovuto all'edema, causato dalla bassa pressione d'ossigeno, delle fibre stromali corneali di entrambi i lati delle incisioni, edema che impedisce alla cornea indebolita di potersi espandere circonferenzialmente, rendendo così l'occhio ipermetrope.

L'ipossia riduce l'accomodazione (la capacità di mettere a fuoco un oggetto vicino) per un effetto sul sistema nervoso parasimpatico. Molti soggetti operati di RK sono nell'età in cui l'accomodazione è già di per sé ridotta (presbiopia) e l'ipermetropia indotta dall'ipossia peggiora la capacità di accomodazione rendendo il soggetto incapace di mettere a fuoco chiaramente, soprattutto da vicino. Una possibile soluzione potrebbe essere quella di utilizzare "occhiali da lettura" di ricambio, da +1.00, +2.00 o +3.00 da usare, quando necessario, come occhiali 'da lontano' sotto gli occhiali da sole.

La RK è attualmente stata sostituita dalla cheratotomia a laser eccimeri, nel corso della quale un raggio laser elimina parte della cornea per alterarne il potere rifrattivo o rimuovendo l'epitelio corneale (PRK) creando un lembo di solo epitelio che viene poi sostituito (LASEK) o creando un lembo che contiene epitelio corneale e stroma anteriore (LASIK). Queste tecniche recenti possono ancora causare riduzione della vista anche se di minor entità, come per la prima volta riportato nel 2000 quando un alpinista che era stato operato di LASIK accusò offuscamento della vista a 19.500 piedi (circa 6000m) che migliorò con la discesa (White e Mader). Anche più recentemente, in uno studio condotto sull'Everest, 3 di 6 alpinisti operati di LASIK hanno riferito visione offuscata, migliorata con la discesa (Dimming e Tabin, 2003). Per gli alpinisti che sono stati operati di RK, LASEK o LASIK può essere utile avere con sé occhiali correttivi d'emergenza.

Comunque questo problema riveste un carattere di individualità dal momento che molte persone operate di chirurgia refrattiva non hanno mai accusato alcun disturbo in quota. I pazienti devono essere avvertiti di non sottoporsi a chirurgia refrattiva nei tre mesi precedenti la spedizione poiché il loro occhio è a rischio di infezione. Ogni infezione o riduzione della vista in un soggetto operato deve essere considerata molto seriamente, compresa la discesa.

8 Occhi secchi

Gli occhi secchi sono molto frequenti nell'ambiente secco, ventoso, luminoso che si trova in alta quota o nelle regioni polari (Gupta et al). Sebbene spesso rappresenti poco più di un fastidio, la forma grave di occhio secco è molto dolorosa, in grado di annebbiare la vista e rendere l'occhio vulnerabile alle infezioni.

I sintomi principali sono gli occhi arrossati, dolenti, con sensazione di sabbia, e per il trattamento è consigliato l'uso di un qualunque lubrificante oftalmico. Ricordarsi che gli unguenti più viscosi attenuano il dolore per un tempo superiore ma altresì offuscano di più la vista. Nei pazienti con occhi secchi le lenti a contatto devono essere tolte, ricordando che

gli occhiali avvolgenti o quelli da ghiacciaio possono ridurre l'evaporazione delle lacrime e quindi ridurre i sintomi.

9 Traumi

9.1 Abrasione corneale

L'abrasione della cornea è una lacerazione dell'epitelio corneale generalmente causato da un lieve trauma, quale il rimuovere una lente a contatto o anche durante il sonno. E' una lesione dolorosa e l'uso di anestetici topici consente l'immediato sollievo, ma non deve essere usato come trattamento. La diagnosi è confermata dalla fluoresceina e il trattamento consiste nell'uso di pomate oftalmiche antibiotiche (es. cloramfenicolo). Generalmente non è necessaria la copertura dell'occhio, la quale anzi può favorire l'infezione.

9.2 Corpo estraneo corneale

Talvolta il riflesso di ammiccamento viene a mancare e allora un piccolo corpo estraneo può introdursi nella cornea. Esso può essere materiale organico o metallico, nel qual caso spesso può lasciare tracce di ruggine. E' importante stabilire il meccanismo della lesione, poiché un corpo estraneo ad alta velocità può penetrare in profondità nel globo oculare (es. un frammento di metallo di una piccozza).

Un corpo estraneo corneale causa arrossamento, dolore e la sensazione di 'qualcosa' nell'occhio. Il corpo estraneo è generalmente molto piccolo ma la fluoresceina e una lente d'ingrandimento consentono la sua identificazione e rimozione, o con un tamponcino di cotone o con un ago 25G. Il paziente va poi trattato con una pomata antibiotica (es. cloramfenicolo). E' necessaria l'eversione della palpebra superiore per escludere la presenza di un corpo estraneo sub-tarsale.

9.3 Lesione chimica

Lo spruzzo di una sostanza chimica può essere pericoloso per la vista, per cui è necessario lavare l'occhio abbondantemente, preferibilmente con soluzione salina sterile. Se disponibile, controllare il pH con una cartina di tornasole (vedi appendice 1), continuando l'irrigazione fino a che il pH è 7. E' importante identificare la sostanza chimica, poiché gli alcali penetrano nei tessuti oculari più velocemente degli acidi, quindi con una prognosi peggiore. Il trattamento comprende l'uso di pomate antibiotiche (es. cloramfenicolo), lubrificazione (es. lacrime artificiali ogni ora) e gocce ciclopegiche (es. ciclopentolato) per il sollievo del dolore. Notare che un occhio bianco nella fase acuta può indicare una grave ischemia, nel qual caso è necessaria l'immediata evacuazione del paziente per il trattamento specialistico.

9.4 Lacerazione palpebrale

Le palpebre hanno un ruolo fondamentale nel proteggere l'occhio e nel evitare la secchezza corneale. Se esse si danneggiano, l'occhio diventa molto vulnerabile. In caso di lesio-

ne, si deve sempre controllare che non si siano verificati danni al sottostante globo oculare, soprattutto se il meccanismo è stato ad alta velocità. Bisogna controllare bene la ferita e pulirla se necessario. Se il bordo della palpebra è tagliato e i margini sono netti, si può pensare di suturarli in anestesia locale, soprattutto importante per la palpebra superiore per evitare che la cornea resti scoperta ed esposta. Se la sutura non è possibile, applicare abbondante pomata antibiotica (es. cloramfenicolo) e coprire l'occhio con una medicazione sterile.

9.5 Lesione penetrante

Una lesione penetrante dell'occhio causa la perdita dell'integrità del globo ed è un problema grave per la vista. È importante conoscere il meccanismo che ha determinato la lesione per capire se può esserci rimasto un frammento di materiale estraneo nel globo oppure se la lesione è del tipo perforante (entrata e uscita). Il sospetto di lesione penetrante deve sempre essere tenuto presente nel caso di grosse lesioni da alta velocità, quali quelle da arma da fuoco o martellando. I sintomi che devono essere verificati sono la riduzione della vista, un occhio molle e acquoso, una pupilla non circolare e la fuoriuscita di materiale oculare.

Il sospetto di una lesione penetrante dell'occhio richiede la immediata evacuazione per il trattamento specialistico. Iniziare subito con una terapia antibiotica sistemica ad ampio spettro, il contenuto oculare espulso non deve essere rimosso e si deve applicare una pomata antibiotica e coprire con una medicazione sterile l'occhio.

9.6 Trauma contusivo

Un trauma contusivo dell'occhio (una caduta, un pugno, uno spunzone) può causare la frattura del pavimento orbitale con lesione da stiramento del muscolo retto inferiore del globo, con conseguente limitazione alla visione verso l'alto. Questo provoca visione doppia, un occhio infossato e dolore ai movimenti oculari. La visione doppia può diventare intollerabile, nel qual caso l'occhio danneggiato deve essere coperto.

Ricordarsi che un trauma contusivo può causare molti altri problemi nell'occhio, quali l'ifema (raccolta di sangue nella camera anteriore dell'occhio), la sublussazione della lente, l'emorragia del vitreo, il distacco della retina e la lacerazione del globo. Se si manifesta la riduzione dell'acuità visiva, considerare l'evacuazione del paziente per una valutazione specialistica precisa.

10 Conclusione

L'oftalmologia è vista dal medico generico come un qualcosa tra il lievemente noioso e il terribilmente pauroso. Sfortunatamente queste paure devono essere affrontate durante la preparazione di una spedizione, e questo articolo serve proprio a fornire alle persone gli strumenti necessari per accertare e curare un problema oculare in ambiente difficile e selvaggio.

L'acuità visiva è l'unico importante segno da controllare visitando un occhio. Non è necessario un diagramma, è sufficiente chiedere al paziente se la sua vista è cambiata, comparando i due occhi coprendo alternativamente l'uno e l'altro con un giornale. I problemi acuti sono spesso molto dolorosi, così è importante ricordarsi di somministrare antidolorifici.

La preparazione è vitale per prevenire problemi oculari in corso di spedizione, soprattutto assicurandosi che tutti i componenti, compresi i portatori, abbiano un'adeguata protezione degli occhi. Nel caso di un problema oculare, è sempre meglio essere prudenti ed evacuare il paziente piuttosto che correre il rischio di una complicanza a rischio della vista o della vita.

11 Bibliografia

1. Clarke C, and Duff J. Mountain sickness, retinal haemorrhages and acclimatisation on Mount Everest in 1975. *Br Med J*;ii: 495-497, 1976.
2. Dimmig JW and Tabin G. The ascent of Mount Everest following laser in situ keratomileusis. *J Refract Surg*. 2003 Jan-Feb;19(1):48-51.
3. Flynn WJ, Miller RE 2nd, Tredici TJ, Block MG. Soft contact lens wear at altitude: effects of hypoxia. *Aviat Space Environ Med*. 1988 Jan;59(1):44-8.
4. Gupta N, Prasad I, Himashree G, D'Souza P. Prevalence of dry eye at high altitude: a case controlled comparative study. *High Alt Med Biol*. 2008 Winter;9(4):327-34.
5. Krakauer J. *Into Thin Air: A Personal Account of the Mount Everest Disaster*. London: Random House; 1998.
6. Leal C, Admetlla J, Viscor G, Ricart A. Diabetic retinopathy at high altitude. *High Alt Med Biol*. 2008 Spring;9(1):24-7.
7. Mader TH and White LJ. Refractive changes at extreme altitude after RK. *Am J Ophthalmol* 1995;119:733-737.
8. Morris DS, Severn PS, Smith J, Somner JEA, Stannard KP, Cottrell DG. High altitude and retinal detachment. *High Alt Med Biol*. 2007, 8(4): 337-339.
9. Polk JD, Rugaber C, Kohn G, Arenstein R, Fallon WF Jr. Central retinal artery occlusion by proxy: a cause for sudden blindness in an airline passenger. *Aviat Space Environ Med*. 2002 Apr;73(4):385-7.
10. Singh I, Khanna PK, Srivastava MC, Lal M, Roy SB, Subramanyam CS. Acute mountain sickness. *N Engl J Med* 1969;280(4):175-84.
11. White LJ and Mader TH. Refractive changes at high altitude after LASIK. *Ophthalmol* 2000;107(12):2118.
12. Wiedman M and Tabin GC. High Altitude Retinopathy and Altitude Illness. *Ophthalmol* 106: 1924-1927, 1999.
13. World Health Organisation. Ultraviolet radiation and the INTERSUN programme. World Meteorological Organization. 1992 [accessed 16 May 2010]. Available from: http://www.who.int/uv/uv_and_health/en/.

Lecture consigliate

1. Morris DS, Somner J, Donald MJ, McCormick IJ, Bourne RR, Huang SS, Aspinall P, Dhillon B. The eye at altitude. *Adv Exp Med Biol.* 2006;588:249-70.
2. Mader TH, Tabin G. Going to high altitude with preexisting ocular conditions. *High Alt Med Biol.* 2003 Winter;4(4):419-30.
3. Ellerton JA, Zuljan I, Agazzi G, Boyd JJ. Eye problems in mountain and remote areas: prevention and on-site treatment--official recommendations of the International Commission for Mountain Emergency Medicine ICAR MEDCOM. *Wilderness Environ Med.* 2009 Summer;20(2):169-75.
4. Johnson C, Anderson SR, Dallimore J, Winser S, Warrell DA. *Oxford Handbook of Expedition and Wilderness Medicine.* Oxford: Oxford University Press; 2008.

Componenti della UIAA MedCom (in ordine alfabetico)

C. Angelini (Italia), B. Basnyat (Nepal), J. Bogg (Svezia), A.R. Chioconci (Argentina), N. Dikic (Serbia), W. Domej (Austria), P. Dobbelaar (Olanda), E. Donegani (Italia), S. Ferrandis (Spagna), U. Gieseler (Germania), U. Hefti (Svizzera), D. Hillebrandt (U.K.), J. Holmgren (Svezia), M. Horii (Giappone), D. Jean (Francia), A. Koukoutsis (Grecia), A. Kokrin (Russia), J. Kubalova (Rep. Ceca), T. Kuepper (Germania), J. McCall (Canada), H. Meijer (Olanda), J. Milledge (U.K.), A. Morrison (U.K.), H. Mosaedian (Iran), R. Naeije (Belgio), M. Nakashima (Giappone), S. Omori (Giappone), P. Peters (Lussemburgo), I. Rotman (Rep. Ceca), V. Schoeffl (Germania), J. Shahbazi (Iran), J.C. Skaiaa (Norvegia), J. Venables (Nuova Zelanda), J. Windsor (U.K.)

Autori ospiti della UIAA MedCom (in ordine alfabetico):

D. Depla (Ophthalmology Department, Cumberland Infirmary, Carlisle, UK)
S. Mella (University of Cardiff Medical School, Cardiff, UK)
D. Morris (Cardiff Eye Unit, University Hospital of Wales, Cardiff, UK)

Storia di questo documento

Questo documento è stato approvato mediante consenso scritto, invece che nel corso di un meeting, il 30 novembre 2010.

12 Appendice 1

12.1 Kit pronto soccorso oculare

Il materiale di pronto soccorso elencato di seguito è di poco peso e può essere sistemato in una piccola borsa. In ogni caso il medico di spedizione dovrebbe avere un minimo di esperienza nel maneggio di un oftalmoscopio, nel somministrare un collirio e nel medicare un occhio.

Materiale

- Penna torcia +/- filtro blu
- Oftalmoscopio tascabile
- Occhiali da ingrandimento
- Medicazione per occhi (4)
- Protezione per occhi
- Cerotti
- Cartine tornasole
- Piccolo kit chirurgico

Colliri

- Minimo:
 - Ametocaina / Benoxinato (anestetici topici oftalmici)
 - Fluoresceina 1% (per vedere le abrasioni o i corpi estranei corneali)
 - Ciclopentolato 1% (dilatatore della pupilla e antidolorifico)
 - Lacrime artificiali (occhi secchi e cecità nivale)
 - Tropicamide 1% (dilatatore della pupilla)
 - Pilocarpina 2% (anti-effetto dilatatore della tropicamide)
- Altri
 - pomata al cloramfenicolo (4 tubi) (piccole infezioni e cecità nivale)
 - Ofloxacina collirio (infezioni gravi e per tutte le infezioni dovute alle lenti a contatto)
 - Cromoglicato di sodio oftalmico (congiuntivite allergica)
 - FML collirio (cortisonico, usare con prudenza). **Nota:** le gocce con cortisonici non devono essere usate se esiste una lesione corneale.

Questi 4 farmaci si somministrano 4 volte al giorno, tranne l'ofloxacina che può essere somministrata ogni ora in caso di infezione grave.

Da ricordare l'uso di antidolorifici e antiinfiammatori non-steroidi – se non controindicati – per il trattamento del dolore.